広範囲腱板断裂に対する上方関節包再建術の検討

太　田　　悟[1)]，兼　氏　　歩[2)]

一次修復困難な腱板広範囲断裂に対し，当院では2010年より，三幡法に準じた上方関節包再建術（以下ASCR）を行っている．今回，術後成績および再断裂症例について検討を行った．

対象および方法

広範囲腱板断裂でASCRを施行し，術後1年以上経過観察可能であった17症例を対象とした．男性9例女性8例，平均年齢72.8（57～86）歳，平均罹病期間は21.3（1～120）ヵ月，9例は外傷性，8例は非外傷性であった．術式は三幡ら[1)]の方法に従い，移植腱を内側は関節窩に外側は大結節に逢着し，前方後方とも移植腱と側側縫合を行った．採取した移植腱は，大腿筋膜が15例，腸脛靭帯が2例であった．術後臨床評価としてJOAスコア（日本整形外科学会肩関節機能評価基準）を用い，術後腱板修復状態にはMRI 5段階評価（菅谷分類）を用いた．また，X線撮影斜位正面像での肩峰，骨頭間距離（acromio-humeral distance：以下AHD）を術前，術後で比較した．術後疼痛の評価として，術後2日目のVAS（0～4）を用い，大・広範囲断裂断裂の一次修復症例と比較した．統計学的検討としてt検定，Mann-Whitney U testを用い，有意水準5%未満を有意差ありとした．

結　　果

術前JOAスコアは平均64.7（46～84）点であり，術後87.4（71～98）点と改善がみられた．MRI評価ではtype 1が7例，type 2が4例，type 3が1例，type 4が5例であった（図1）．AHDは，術前5.8㎜から術後8.4㎜と有意差を持って上昇がみられた（図2）．関節可動域では，挙上角度が術前平均95°から術後平均140°と改善が見られた（P＜0.01）．外旋角度は，術前47°から62°と改善した（P＜0.05）．MMTでの筋力評価は，外転筋力が術前3.4から術後4.1に（P＜0.01），外旋筋力は術前3.4から術後4.0に（P＜0.05）改善した．術後2日の安静時疼痛のVASは平均0.93で一次修復症例の平均1.75と有意差（P＜0.05）がみられた．

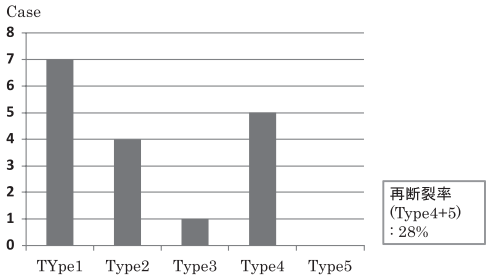

図1　術後MRI評価

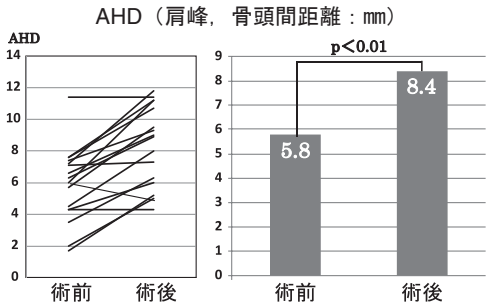

図2　AHDの術前後の比較

症　　例

69歳男性，非外傷性による腱板広範囲断裂である．術前JOAスコアは71点，AHDは4.3㎜であった．

これに対し，大腿筋膜を一重（3～5㎜）で用いてASCRを施行した．術後3ヵ月のMRIで移植腱の大結節縫合部で断裂がみられた（type 4）．術後1年

Examination of arthroscopic superior capsular reconstruction for the massive rotator cuff tears : Satoru OHTA et al. (Department of Orthopaedic Surgery, Shinseikai Toyama Hospital)

1）真生会富山病院整形外科　2）金沢医科大学整形外科学

Key words : Massive rotator cuff tear, Arthroscopic superior capsular reconstruction, Patch graft

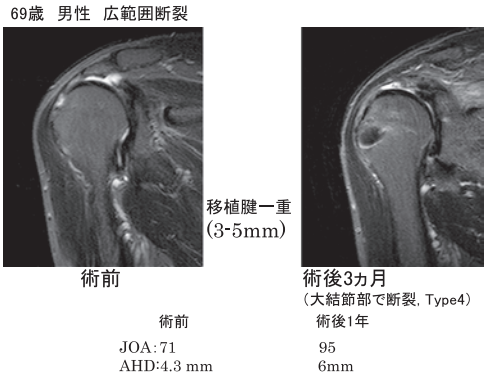

図 3　再断裂症例

の JOA スコアは 95 点であり，AHD は 6㎜ と軽度開大は得られた（図 3）.

考　　察

一次修復不能な大・広範囲断裂に対する術式として，鏡視下ではデブリードマン[2]，部分修復[3]，内側化による修復[4]，パッチ移植術[5] また直視下手術としては，筋腱移行術（広背筋，大胸筋，僧帽筋，小円筋など）人工骨頭＋筋腱移行術など様々行われている．当院では，2009 年から一次修復不能例に鏡視下パッチ手術を行ってきた[6]．その臨床成績は術前 JOA スコアが平均 60.5 点から術後平均 88.5 点と良好な成績であったが，術後 1 年の MRI 評価では，再断裂率は 50％と高率であった．特に，棘上棘下筋腱の変性が強く，腱の断端が関節窩より内側に引き込まれているような症例は，全例再断裂となり，パッチ手術困難症例と考えられた．ASCR は，パッチ手術に比べ，残存腱に影響されないこと，また術後の挙上の改善，再断裂率において有利であること[7] から，術式を三幡らの方法に準じ，変性の進んだ残存腱に影響されない，上方関節包再建術[8] に変更した．17 症例の検討であるが，術後 1 年での臨床成績 JOA スコア，関節可動域，筋力とも，術前に比べ有意に改善が得られた．AHD の改善も得られ，術後の除痛効果においても優れていた．しかし，今回，術後 1 年の MRI 上の再断裂は，17 例中 5 例 29％であり，Mihata らの 13％の報告[9] に比べ，retear rate が高いといえる．当初，パッチ手術に準じて，移植腱を一重（3〜5㎜）で用いていたことや，移植腱を設置する際の外転角度に問題があったと考える[9]．ASCR は，骨骨間の腱移植であり，残存腱に縫合するパッチ手術より，より大きな応力が移植腱にかかると思われる．今後，再断裂を防ぐには，厚みのある移植腱（6〜8㎜）[9] を用いること，大結節関節窩間で筋膜縫合部に過度な緊張が加わらない設置角度の検討が必要であると思われた．

ま　と　め

腱板広範囲断裂に対し，上方関節包再建術は関節温存手術として有効であった．特に，術後の除痛効果に優れ，挙上角度の改善がみられた．再断裂を防ぐには，厚みのある移植腱を用いること，関節窩大結節間筋膜縫合部での固定を安定させる必要があると思われた．

文　　献

1）三幡輝久，他．腱板断裂一次修復不能例に対する上方関節包再建術．肩関節　2010；34：451-453.
2）Melillo AS, et al. Massive rotator cuff tears: debridement versus repair. Orthop Clin North Am 1997；28：117-124.
3）Duralde XA, et al. Massive rotaor cuff tears: the result of partial rotator cuff repair. J Shoulder Elbow Surg　2005；14：121-127.
4）畑　幸彦，他．腱板断端を付着部より近位に逢着する手技が臨床成績に及ぼす影響．肩関節 2007；31：605-608.
5）Moore DR, et al. Allograft reconstruction for massive, irreparable rotator cuff tears. Am J Sports Med 2006；34：392-396.
6）太田　悟，他．広範囲腱板断裂に対する鏡視下手術の検討．中部整災誌　2010；53：861-862.
7）太田　悟．鏡視下パッチ手術と上方関節包再建術との比較検討．JOSKAS　2014；39：38-39.
8）太田　悟．一次修復困難な腱板断裂に対する上方関節包再建術の経験．肩関節　2013；37：705-708.
9）Mihata T, Lee TQ, Watanabe C, et al. Clinical results of arthroscopic superior capsule reconstruction for irreparable rotator cuff tears. Arthroscopy 2013；29：459-470.